



Revista Mexicana de Biodiversidad

ISSN: 1870-3453

falvarez@ib.unam.mx

Universidad Nacional Autónoma de
México
México

Pérez-Delgadillo, Ana Gisel; Quintero-Díaz, Gustavo E.; Carbajal-Márquez, Rubén
Alonso; García-Balderas, Christian M.
Primer reporte de cifosis en *Sceloporus torquatus* (Squamata: Phrynosomatidae) en el
estado de Aguascalientes, México
Revista Mexicana de Biodiversidad, vol. 86, núm. 1, marzo, 2015, pp. 272-274
Universidad Nacional Autónoma de México
Distrito Federal, México

Disponible en: <http://www.redalyc.org/articulo.oa?id=42538797026>

- Cómo citar el artículo
- Número completo
- Más información del artículo
- Página de la revista en redalyc.org

redalyc.org

Sistema de Información Científica
Red de Revistas Científicas de América Latina, el Caribe, España y Portugal
Proyecto académico sin fines de lucro, desarrollado bajo la iniciativa de acceso abierto



Nota científica

Primer reporte de cifosis en *Sceloporus torquatus* (Squamata: Phrynosomatidae) en el estado de Aguascalientes, México

First report of kyphosis in Sceloporus torquatus
(Squamata: Phrynosomatidae) in Aguascalientes, Mexico

Ana Gisel Pérez-Delgadillo^a, Gustavo E. Quintero-Díaz^a, Rubén Alonso Carbajal-Márquez^{b,*}
y Christian M. García-Balderas^a

^aDepartamento de Biología, Centro de Ciencias Básicas, Universidad Autónoma de Aguascalientes. Av. Universidad 940, Ciudad Universitaria, 20131, Aguascalientes, Aguascalientes, México

^bCentro de Investigaciones Biológicas del Noroeste, Instituto Politécnico Nacional 195, Playa Palo de Santa Rita Sur, 23096 La Paz, Baja California Sur, México

Recibido el 11 de diciembre de 2013; aceptado el 7 de noviembre de 2014

Resumen

Se registran 2 ejemplares hembras adultas de la lagartija *Sceloporus torquatus* con cifosis, en el municipio de Calvillo, Aguascalientes, México. El ejemplar A presenta la deformación en la región cervical y el ejemplar B en la región torácica. Derechos Reservados © 2015 Universidad Nacional Autónoma de México, Instituto de Biología. Este es un artículo de acceso abierto distribuido bajo los términos de la Licencia Creative Commons CC BY-NC-ND 4.0.

Palabras clave: Lagartija; Silvestres; Malformaciones; Calvillo

Abstract

Two adult female specimens of the lizard *Sceloporus torquatus* with kyphosis from the municipality of Calvillo, Aguascalientes, Mexico are reported herein. The specimen A with the deformity in the cervical area and the specimen B in the thoracic area. All Rights Reserved © 2015 Universidad Nacional Autónoma de México, Instituto de Biología. This is an open access item distributed under the Creative Commons CC License BY-NC-ND 4.0.

Keywords: Lizard; Wild; Malformations; Calvillo

En reptiles las malformaciones son anomalías que se presentan con frecuencia, siendo la cifosis, la lordosis y la escoliosis los 3 tipos de deformidad de la espina dorsal más comunes en estos vertebrados (Barrio-Garín, Sanz-Azkue, Gosa y Bandrés, 2011). Las anomalías se observan frecuentemente en ofidios y quelonios, y son más esporádicas en saurios. La cifosis, comúnmente conocida como “joroba”, se define como una deformación dorsal convexa de la columna en el plano sagital del animal. Esta curvatura de la espina dorsal se registra con poca frecuencia en poblaciones silvestres de lagartijas (Bernhard, Bernhard y Vogt, 2012; Martínez-Silvestre, Soler, Solé y Sampere, 1997; Pritchard, 2008; Rhodin, Pritchard y Mittermeier,

1984), sin embargo, es común en animales en cautiverio con dietas deficientes de calcio, fósforo o por falta de vitamina D (Orós, 2008). Los principales agentes teratógenos congénitos y ambientales que se documentan como causas en herpetofauna son: determinismo genético, exposición a agentes químicos (herbicidas), temperaturas anormales (altas o bajas), anoxia embrionaria, excesiva humedad relativa, variaciones de temperatura en el nido, desecación o deshidratación del huevo, problemas de retracción de la yema y/o fusión prematura de la cáscara, insuficiencia de nutrientes en el desarrollo embrionario, radiación y enfermedades metabólicas óseas (Bujes, 2009; Martínez-Silvestre et al., 1997; Tucker, Lamer y Dolan, 2007). La cifosis, así como otras malformaciones de la columna vertebral, se puede desarrollar en cualquier momento de la vida del organismo (Frye, 1991).

* Autor para correspondencia.

Correo electrónico: redman031@hotmail.com (R.A. Carbajal-Márquez).

Barrio-Garín et al. (2011) observan una división entre las especies de reptiles con adaptaciones a ambientes acuáticos como tortugas y cocodrilos, que padecen frecuentemente deformidades en el plano sagital (cifosis) y las especies terrestres como iguánidos, ánguidos, lacértidos y serpientes, que presentan, principalmente, deformidades en el plano lateral (escoliosis). La cifosis se presenta en diversas familias de lacertilios, se tienen registros en liolémidos (Ávila, Medina y Morando, 2013; Frutos, Kozykariski y Ávila, 2006), agámidos (Norval, Mao y Wu, 2010) e iguánidos (Owens y Knapp, 2007); en el caso del género *Sceloporus*, se registran en *S. marmoratus* (Chávez-Cisneros y Lazcano, 2012) y *S. undulatus undulatus* (Mitchell y Georgel, 2005). Aquí presentamos el primer registro de cifosis para 2 hembras de *S. torquatus*. Ambos ejemplares (CV-R261, CV-R262) se encuentran depositados en la colección de vertebrados de la Universidad Autónoma de Aguascalientes, México.

En 2 salidas al campo realizadas el 22 de julio y el 28 de agosto de 2013, se capturaron 2 hembras adultas de *S. torquatus* en la Mesa del Huarache, Calvillo, Aguascalientes, México, con una separación de 2.9 km de distancia en línea recta una respecto a la otra. El ejemplar CV-R261 presentó la deformación en el área cervical en las vértebras 7 y 8 ($21^{\circ}52'57.40''$ N, $102^{\circ}50'50.58''$ O, 2,378 m snm; 90 mm de L.H.C.) (figs. 1A, 2A y 3), mientras que el segundo ejemplar (CV-R262) exhibió la deformación en el área torácica entre las vértebras 12 y 13 ($21^{\circ}54'12.34''$ N, $102^{\circ}49'48.41''$ O, 2,330 m snm; 95 mm L.H.C.) (figs. 1B, 2B y 4). Los organismos no presentaron problemas para moverse o desplazarse al momento del encuentro. Ambos ejemplares fueron sacrificados con una inyección hipodérmica de pentobarbital líquido en el corazón y posteriormente fijados con formol diluido al 10% (Pisani y Villa, 1974). Se tomaron radiografías de los ejemplares con el fin de identificar la región donde aparecen las malformaciones. Las radiografías fueron tomadas con el equipo Hologic, modelo MC-150, serie FF73074 y se digitalizaron por medio del equipo Vita SE CR System y Kodak Point-of-Care 360 CR System y el programa Examinion AQS Veterinary-Software versión 1.10P7.

Al revisar la literatura, en 11 revistas científicas se encontraron documentados más casos de cifosis en hembras que en machos, aunque no se encontró si existe una relación directa entre esta malformación y el sexo, es probable que las hembras sean más propensas a padecer estas malformaciones por déficit nutricional y carencia de calcio sumado a la ovoposición o al estado de gravidez (Martínez, 2003). *Sceloporus torquatus* es una especie vivípara (Martínez-Méndez y Méndez-De la Cruz, 2007) y presenta comportamientos para la adquisición de energía térmica que minimizan la probabilidad de un trauma térmico (Pianka y Vitt, 2006). De esta forma, nuestra hipótesis sobre la causa de la cifosis en ambos ejemplares podría deberse a defectos congénitos y/o al efecto de agroquímicos utilizados en el área de cultivo adyacentes, ya que estos son causas potenciales de malformaciones (Lazić y Crnobrnja-Isailović, 2012). Se ha observado que organismos silvestres que presentan estas deformaciones, por ejemplo, tortugas, tienen el mismo patrón de crecimiento que los demás individuos de la población que no presentan anomalías (Mitchell y Johnston, 2014), es decir, las

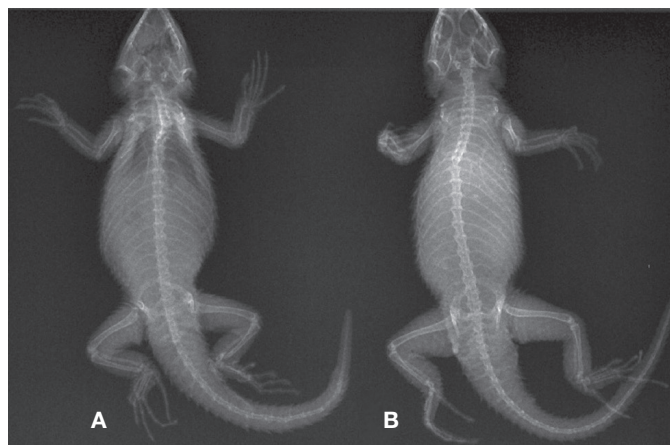


Figura 1. Radiografía de los ejemplares de *Sceloporus torquatus* en vista dorsal (A= CV-R261 y B= CV-R262).

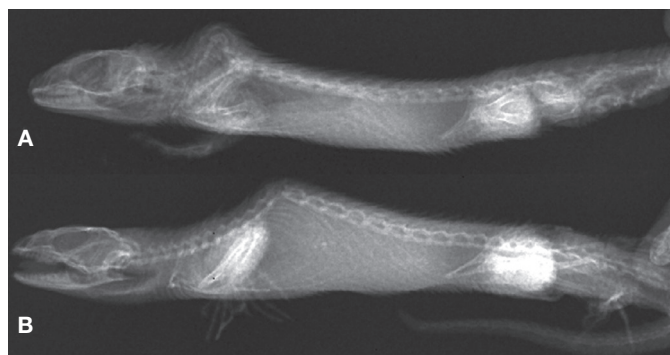


Figura 2. Radiografía de los ejemplares de *Sceloporus torquatus* en vista lateral. Se aprecia la cifosis en la región cervical (A) y torácica (B) (A= CV-R261 y B= CV-R262).



Figura 3. Ejemplar *S. torquatus* hembra con cifosis en las vértebras 7 y 8 (CV-R261).



Figura 4. Ejemplar *S. torquatus* hembra con cifosis en las vértebras 12 y 13 (CV-R262).

malformaciones no tienen efectos en el forrajeo o movilidad de los especímenes, sugiriendo que estas anomalías no disminuyen la supervivencia del organismo que la padece (Ávila et al., 2013; Frutos et al., 2006; Owens y Knapp, 2007).

Si bien, es necesaria una investigación más detallada para determinar la causa de dicha malformación en los ejemplares de esta población, la identificación y publicación de estos hallazgos representa el primer paso hacia la identificación de zonas habitadas por especies con anomalías o malformaciones. Esta información podría potencialmente utilizarse para evaluar problemas ecológicos relacionados con el uso de agroquímicos.

Los ejemplares estudiados fueron encontrados durante trabajo de campo realizado para actualizar el listado de anfibios y reptiles de Aguascalientes. Las actividades se realizaron bajo autorización de colecta científica dentro del proyecto "Herpetofauna del estado de Aguascalientes" mediante el oficio núm. SGPA/DGVVS/05143/14, expedido a nombre de Gustavo E. Quintero-Díaz y Rubén A. Carbajal-Márquez.

Referencias

- Ávila, L. J., Medina, C. D. y Morando, M. (2013). *Liolaemus koslowskyi*. Scoliosis and kyphosis. *Herpetological Review*, 44, 144.
- Barrio-Garín, I., Sanz-Azkue, I., Gosa, A. y Bandrés, A. (2011). Un caso de cifosis en *Podarcis pityusensis* (Boscá, 1883), lagartija introducida en el peñón de Gaztelugatxe (Bizkaia). *Munibe (Ciencias Naturales)*, 59, 103–109.
- Bernhard, R. R., Bernhard, L. L. y Vogt, R. C. (2012). *Podocnemis erythrocephala* (Read-headed Amazon River turtle). Kyphosis. *Herpetological Review*, 43, 639.
- Bujes, C. S. (2009). *Trachemys dorbigni* (Brazilian Slider). Morphology. *Herpetological Review*, 40, 437.
- Chávez-Cisneros, J. A. y Lazcano, D. (2012). *Sceloporus marmoratus* (Northern rose-bellied lizard). Kyphosis and Scoliosis. *Herpetological Review*, 43, 140.
- Frutos, N., Kozykariski, M. y Ávila, L. J. (2006). *Liolaemus petrophilus* (Stone-loving). Scoliosis. *Herpetological Review*, 37, 468.
- Frye, F. L. (1991). *Biomedical and surgical aspects of captive reptile husbandry*. Malabar, Florida: Krieger Publishing Company.
- Lazić, M. M. y Crnobrnja-Isailović, J. (2012). Polydactyly in the common wall lizard *Podarcis muralis* (Squamata: Lacertidae). *Herpetology Notes*, 5, 277–279.
- Martínez, S. A. (2003). *Enfermedades de los reptiles*. Barcelona: Reptilia Ediciones.
- Martínez-Méndez, N. y Méndez-De la Cruz, F. R. (2007). Molecular phylogeny of the *Sceloporus torquatus* species-group (Squamata: Phrynosomatidae). *Zootaxa*, 1609, 53–68.
- Martínez-Silvestre, A., Soler, J., Solé, R. y Sampere, X. (1997). Polidactilia en *Testudo hermanni* y causas teratogénicas en reptiles. *Boletín de la Asociación Herpetológica Española*, 8, 35–38.
- Mitchell, J. C. y Georgel, C. T. (2005). *Sceloporus undulatus undulatus* (Eastern fence lizard). Kyphosis and Scoliosis. *Herpetological Review*, 36, 183.
- Mitchell, J. C. y Johnston, G. R. (2014). *Deirochelys reticularia chrysea* (Florida chicken turtle). Kyphosis and Scoliosis. *Herpetological Review*, 45, 312.
- Norval, G., Mao, J. y Wu, J. (2010). *Japalura swinhonis* (Swinhoe's tree lizard). Spinal deformity. *Herpetological Review*, 41, 224.
- Orós, M. J. (Ed.). (2008). Enfermedad ósea metabólica. En *Atlas de patología de reptiles* (pp. 111). Buenos Aires: Inter-Médica Editorial.
- Owens, A. K. y Knapp, C. R. (2007). *Cyclura cyclura cyclura* (Andros iguana). Scoliosis; kyphosis. *Herpetological Review*, 38, 554.
- Pianka, E. R. y Vitt, L. J. (2006). *Lizards: windows to the evolution of diversity*. Berkeley: University of California Press.
- Pisani, G. R. y Villa, J. (1974). Guía de técnicas de preservación de anfibios y reptiles. *Society for the Study of Amphibians and Reptiles, Herpetological Circulars*, 2, 1–24.
- Pritchard, H. C. (2008). Evolution and structure of the turtle shell. En J., Wyneke, M. H. Godfrey y V. Bels. (Eds.), *Biology of turtles* (pp. 70–72). Boca Raton, Florida, USA: CRC Press.
- Rhodin, A. G., Pritchard, P. H. y Mittermeier, R. A. (1984). The incidence of spinal deformities in marine turtles, with notes on the prevalence of kyphosis in Indonesian *Chelonia mydas*. *British Journal of Herpetology*, 6, 369–373.
- Tucker, J. K., Lamer, J. T. y Dolan, C. R. (2007). *Trachemys scripta elegans* (Red-eared slider). Kyphosis. *Herpetological Review*, 38, 337.